

Dirofilariasis: la enfermedad del gusano del corazón^ϕ

Luis Arturo Ortíz-Carbajal¹, José L. Bravo-Ramos^{1*}, Sokani Sánchez- Montes², Dora Romero-Salas¹, Jorge Antonio Castañeda-Martínez¹, Mariel Aguilar-Domínguez¹

Introducción

La dirofilariasis canina, o enfermedad del gusano del corazón, es una enfermedad cosmopolita y zoonótica ocasionada por el nematodo *Dirofilaria immitis* (Orden Spirurida, Familia Onchocercidae) en regiones tropicales, subtropicales y en algunas zonas templadas (Torres *et al.* 2018). Este nematodo, que es transmitido por mosquitos (Diptera: Culicidae) de los géneros *Culex*, *Aedes* y *Anopheles*, puede infestar perros y gatos y mamíferos silvestres. En el humano puede ocasionar la dirofilariasis pulmonar (Ferreira *et al.* 2015, Noack *et al.* 2021).

La dirofilariasis canina tiene gran importancia en la medicina veterinaria debido al impacto en el bienestar y la salud animal (Noack *et al.* 2021). Por esta razón, el objetivo de este trabajo es presentar información actualizada sobre *Dirofilaria immitis*, las generalidades de su enfermedad, biología, diagnóstico, control y profilaxis.

Ciclo biológico

El ciclo de vida de *D. immitis* es largo y complejo, en comparación con el de otros nematodos, e involucra varias etapas, tanto en el vector como en el hospedero definitivo. En los caninos, los parásitos adultos se encuentran en las arterias lobulares y en la arteria pulmonar principal. Cuando los caninos tienen una carga alta de nematodos, éstos se pueden encontrar en el

^ϕ 1 Laboratorio de Parasitología, Rancho "Torreón del Molino", Facultad de Medicina Veterinaria y Zootecnia, Región Veracruz, Universidad Veracruzana.

²Facultad de Ciencias Biológicas y Agropecuarias Región Tuxpan, Tuxpan de Rodríguez Cano, Veracruz, México. *Autor de correspondencia: jbravo@uv.mx

DOI: <http://dx.doi.org/10.56369/BAC.4817>



ventrículo derecho del corazón (Noack *et al.* 2021). El mosquito se infecta cuando se alimenta de sangre de algún hospedero microfilarémico (lleno de larvas o filarias). Después de ingerir las microfilarias, éstas migran en cuestión de horas desde el intestino medio hasta los túbulos de Malpighi del mosquito, donde se desarrollarán a larva de estadio 1 (L1). Después, estas larvas experimentan una primera muda hacia larvas estadio 2 (L2) y mudarán a larvas de tercer estadio, o infecciosas (L3), que migrarán a las partes bucales del mosquito y se pueden transmitir durante la ingesta de sangre. El tiempo para que las microfilarias sean infecciosas (L3) dura 10 a 14 días, a una temperatura de 27°C y humedad del 80%.

Cuando el mosquito ingiere sangre de nuevo, las filarias infectantes (L3) rompen el extremo del labrum y llegan a la piel del hospedero a través de una gota de hemolinfa y entran a través de la picadura del mosquito. Dentro del huésped, las larvas migran a través de las fibras musculares y se desarrollan en larvas de cuarto estadio (L4) y esta fase dura de 9 a 12 días. Las larvas L4 mudan a su estadio final (L5) y penetran rápidamente los músculos para llegar a las venas y alcanzar la vascularización pulmonar en 90 a 120 días (Torres *et al.* 2018, Noack *et al.* 2021, Prichard 2021, American Heartworm Society Heartworm Basics <https://www.heartwormsociety.org/pet-ownerresources/heartworm-basics>).

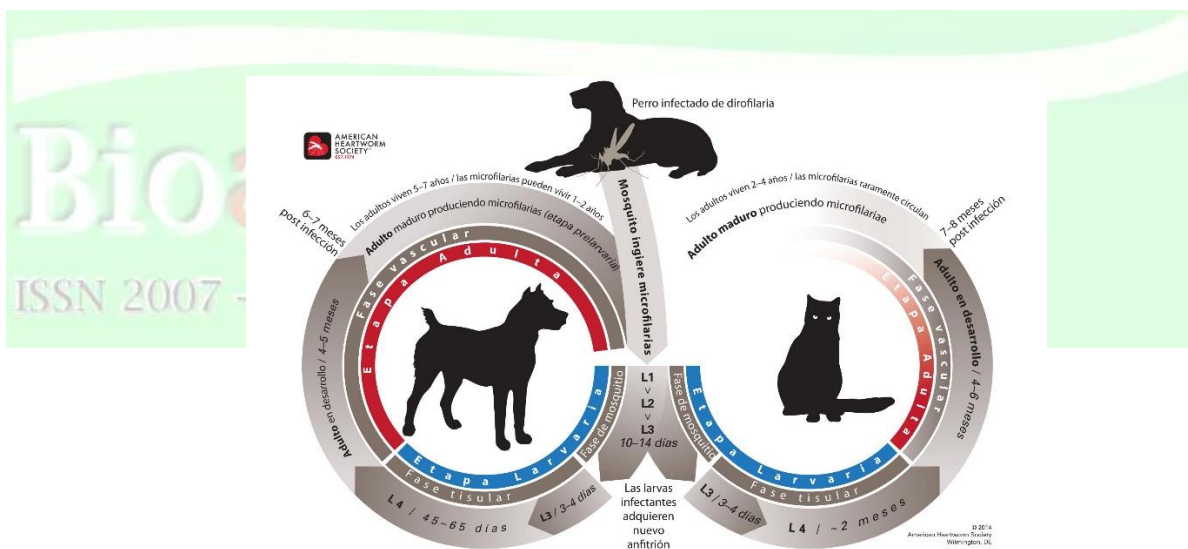


Figura 1. Ciclo biológico de *Dirofilaria immitis*. Fuente: American Heartworm Society.

“El ciclo de vida de D. immitis es largo y complejo, en comparación con el de otros nematodos, e involucra varias etapas, tanto en el vector como en el hospedero definitivo.”

Vectores

Cerca de 70 especies de mosquitos culícidos, de los géneros *Aedes*, *Anopheles* y *Culex*, son hospedadores intermediarios y vectores biológicos de *D. immitis*, aunque la capacidad de transmitir este parásito se ha demostrado en algunas especies. Las especies de mosquitos no susceptibles parecen carecer de anticoagulinas, de modo que la ingesta de sangre coagula en el interior del intestino del mosquito y deja atrapadas a las larvas. La velocidad de transmisión en una zona concreta depende del tipo de población de mosquitos, la densidad de mosquitos que puede transmitir el parásito, los hábitos de alimentación de los mosquitos, el reservorio de especies susceptibles de ser portadoras y el tiempo de exposición a los mosquitos de un hospedador potencial (Ledesma y Harrington 2011).

En México, se han realizado pocas investigaciones sobre los vectores de *D. immitis*. Pero la más reciente fue en 2018 en Tabasco, donde se monitorearon poblaciones de mosquitos y se encontró a *Culex quinquefasciatus* como principal vector de *D. immitis*, con una tasa mínima de infección de 2.9 (Torres *et al.* 2018).

Dirofilariasis canina

La principal característica de la enfermedad es daño a las cavidades derechas del corazón y las arterias pulmonares del paciente por obstrucción mecánica de los parásitos adultos, lo que a su vez provoca endarteritis proliferativa (engrosamiento de células musculares lisas). Esta condición se caracteriza por un engrosamiento de íntima, provocando un estrechamiento en la luz vascular y resistencia al flujo sanguíneo y cierre de las válvulas, ocasionando insuficiencia cardíaca e hipertensión pulmonar. Esta reacción es ocasionada por *Wolbachia pipientis*, debido a que provoca la liberación de citocinas quimiotácticas y proinflamatorias, originando una amplificación de la respuesta inflamatoria.

La hipertensión pulmonar es una de las complicaciones más graves de la dirofilariasis. Debido a esto, muchos estudios se han enfocado en la evaluación y diagnóstico mediante pruebas serológicas y moleculares, como la Proteína C reactiva que es un buen marcador para la detección temprana de hipertensión pulmonar, incluso antes de realizar el diagnóstico por radiografías torácicas y ecocardiografía (Falcón *et al.* 2022, Carretón *et al.* 2017).

Los signos de la enfermedad pueden tener variaciones debido a que dependen del número de parásitos y tiempo de infestación. Debido a la falta de circulación, la principal manifestación clínica es tos crónica y falta de resistencia al ejercicio. Debido a la congestión pasiva ocurren diferentes daños en tejidos y órganos, y desordenes nerviosos, lo que provoca falta de coordinación. Además, ocurren infartos en los pulmones y riñones ocasionado nefritis crónica (Quiroz 2012).

“La principal característica de la enfermedad es daño a las cavidades derechas del corazón y las arterias pulmonares del paciente por obstrucción mecánica de los parásitos adultos, lo que a su vez provoca endarteritis proliferativa”

Un problema de salud pública

Dirofilaria immitis es un problema de salud pública por ser un agente con potencial zoonótico. El humano puede ser hospedero accidental por picadura del mosquito. En algunos casos, estas infecciones se desarrollarán a etapas tisulares y pulmonares, en donde los parásitos morirán provocando la formación de nódulos pulmonares. Éstos pueden ser asintomáticos y podrían llegar ser preocupaciones por ser indistinguibles del cáncer de pulmón (Simón *et al.* 2012). Varias investigaciones han demostrado el potencial zoonótico de *D. immitis*, como en Portugal, donde 6.1% de 668 personas fueron seropositivas para este nematodo (Fontes-Sousa *et al.* 2019) y en España se encontró una seroprevalencia de 11.6% en 250 muestras (Morchón *et al.* 2010).

Pruebas diagnósticas

Existen pruebas diagnósticas a pesar de que los perros no presenten signos de la enfermedad. La mayoría de los perros microfilarémicos pueden ser diagnosticados con una técnica muy sencilla que involucra revisión de una de sangre fresca para encontrar microfilarias (Fig. 2). Sin embargo, otro método más eficiente, y popular entre los métodos de concentración para la búsqueda de microfilarias, es la prueba de Knott modificada. (American Heartworm Society Heartworm, Little *et al.* 2018).

“Dirofilaria immitis es un problema de salud pública por ser un agente con potencial zoonótico. El humano puede ser hospedero accidental por picadura del mosquito.”

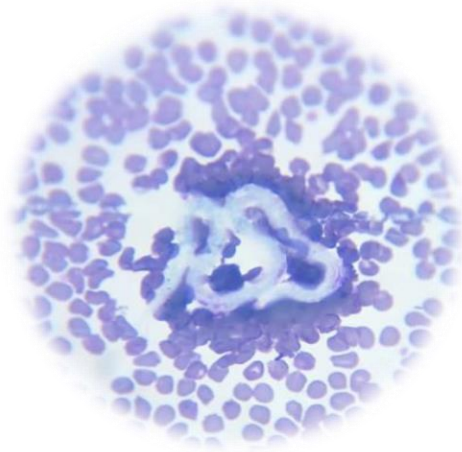


Figura 2. Microfilaria de *D. immitis* (Fotografía: Ortiz-Carbajal 2023).

Para la detección de antígenos ante *D. immitis* existen dos métodos disponibles que han demostrado ser de gran utilidad. Uno es la prueba de inmunocromatografía y el otro el Ensayo Inmunoabsorbente Ligado a Enzimas (ELISA). Incluso las pruebas de última generación han permitido identificar nematodos adultos sin la presencia de microfilarias en circulación (American Heartworm Society Heartworm, Little *et al.* 2018).

Control y profilaxis

Debido a que es difícil el control de los vectores de este parásito, durante la época o la exposición de los perros a mosquitos se puede prevenir el desarrollo de parásitos adultos con ayuda de microfilaricidas, como la ivermectina. También, se han desarrollado fármacos contra *Wolbachia*, debido a que tiene un efecto directo y letal contra *D. immitis* (Noack *et al.* 2021).

La profilaxis con endectocidas: fármacos indicados para el tratamiento y prevención de parasitosis externas e internas en animales domésticos. De estos, uno de los más utilizados son las lactonas macrocíclicas (ML), las cuales se obtienen a partir de actinomicetos de los géneros *Streptomyces* (avermectinas y milbemecinas) y *Saccharopolyspora* (espinosinas) actuando sobre los receptores ácido gamma-aminobutírico (GABA) de las células del sistema nervioso: bloquean la transmisión del impulso nervioso lo que conduce a la parálisis y muerte del parásito. Sin embargo, desde 2005 a la fecha en Estados Unidos de América, y algunas regiones de Europa, se ha documentado la resistencia de *D. immitis* a las ML (Prichard 2021). En México, no existen reportes sobre la resistencia de este nematodo a las lactonas macrocíclicas.

Conclusión

La dirofilariosis es una enfermedad parasitaria potencialmente zoonótica. Los animales domésticos como perros y gatos son importantes en la transmisión de la enfermedad hacia los

humanos; sin embargo, animales silvestres también participan en este ciclo. Es necesario conocer las medidas de prevención y control para evitar la formación de focos de esta importante enfermedad.

Referencias

- American Heartworm Society. 2020. Current canine guidelines for the prevention, diagnosis, and management of heartworm (*Dirofilaria immitis*) infection in dogs. American Heartworm Society accessed November 25th, 2020. https://d3ft8sckhnqim2.cloudfront.net/images/pdf/2020_AHS_Canine_Guidelines_Summary_11_12.pdf?1605556516
- Carretón E, Cerón JJ, Martínez-Subiela S, Tvarijonaviciute A, Caro-Vadillo A y Montoya-Alonso J. A. 2017. Acute phase proteins and markers of oxidative stress to assess the severity of the pulmonary hypertension in heartworm-infected dogs. *Parasites & Vectors* 10: 477. <https://doi.org/10.1186/s13071-017-2426-8>
- Falcón-Cordón Y, Tvarijonaviciute A, Montoya-Alonso JA, Muñoz-Prieto A, Caro-Vadillo A y Carretón E. 2022. Evaluation of acute phase proteins, adiponectin and endothelin-1 to determine vascular damage in dogs with heartworm disease (*Dirofilaria immitis*), before and after adulticide treatment. *Veterinary Parasitology* 309: 109759. <https://doi.org/10.1016/j.vetpar.2022.109759>
- Ferreira CA, de Pinho Mixão V, Novo MT, Calado MM, Gonçalves LA, Belo SM y de Almeida, AP. 2015. First molecular identification of mosquito vectors of *Dirofilaria immitis* in continental Portugal. *Parasites & Vectors* 8: 139. <https://doi.org/10.1186/s13071-015-0760-2>
- Fontes-Sousa AP, Silvestre-Ferreira AC, Carretón E, Esteves-Guimarães J, Maia-Rocha, C, Oliveira P, Lobo L, Morchón R., Araújo F, Simón F y Montoya-Alonso JA. 2019. Exposure of humans to the zoonotic nematode *Dirofilaria immitis* in Northern Portugal. *Epidemiology and Infection* 147: e282. <https://doi.org/10.1017/S0950268819001687>
- Ledesma N y Harrington L 2011. Mosquito vectors of dog heartworm in the United States: vector status and factors influencing transmission efficiency. *Topics in Companion Animal Medicine* 26: 178–185. <https://doi.org/10.1053/j.tcam.2011.09.005>
- Little S, Saleh M, Wohltjen M y Nagamori Y. 2018. Prime detection of *Dirofilaria immitis*: understanding the influence of blocked antigen on heartworm test performance. *Parasites & vectors* 11:1-10.
- Morchón R, Moya I, González-Miguel J, Montoya MN y Simón F. 2010. Zoonotic *Dirofilaria immitis* infections in a province of Northern Spain. *Epidemiology and Infection* 138: 380–383. <https://doi.org/10.1017/S0950268809990434>

- Noack S, Harrington J, Carithers DS, Kaminsky R y Selzer PM. 2021. Heartworm disease - Overview, intervention, and industry perspective. *International journal for parasitology. Drugs and Drug Resistance* 16: 65–89. <https://doi.org/10.1016/j.ijpddr.2021.03.004>
- Prichard RK. 2021. Macrocyclic lactone resistance in *Dirofilaria immitis*: risks for prevention of heartworm disease. *International Journal for Parasitology* 51: 1121-1132.
- Quiroz RH. 2012. "Parasitología y Enfermedades Parasitarias de Animales Domésticos". Editorial Limusa. México. Pp. 187-199.
- Simón F, Siles-Lucas M, Morchón R, González-Miguel J, Mellado I, Carretón E y Montoya-Alonso JA. 2012. Human and animal dirofilariasis: the emergence of a zoonotic mosaic. *Clinical Microbiology Reviews* 25: 507–544. <https://doi.org/10.1128/CMR.00012-12>
- Torres-Chable OM, Brito-Argaez LG, Islas-Flores IR, Zaragoza-Vera CV, Zaragoza-Vera, M, Arjona-Jimenez G y Garcia-Rejon JE. 2020. *Dirofilaria immitis* proteins recognized by antibodies from individuals living with microfilaremic dogs. *The Journal of Infection in Developing Countries* 14: 1442-1447.

Ortíz-Carbajal LA, Bravo-Ramos JL, Sánchez-Montes S, Romero-Salas D, Castañeda-Martínez JA, Aguilar-Domínguez M. 2023. Dirofilariasis: la enfermedad del gusano del corazón. *Bioagrocencias* 16 (1): 41-47.

DOI: <http://dx.doi.org/10.56369/BAC.4817>

ISSN 2007 - 431 X